

CHM<sup>®</sup>

## ENDOPROTEZA GŁOWY KOŚCI PROMIENIOWEJ

- *IMPLANTY*
- *INSTRUMENTARIUM 40.5231.000*
- *TECHNIKA OPERACYJNA*



## OBJAŚNIENIA SYMBOLI



Ostrzeżenie – zwróć uwagę na szczególne postępowanie.



Czynność wykonać pod kontrolą aparatu RTG.



Informacja o kolejnych etapach postępowania.



Przejdźcie do kolejnego etapu postępowania.



Powrót do określonego etapu i powtórzenie czynności.



Przed zastosowaniem produktu należy uważnie przeczytać instrukcję stosowania. Zawiera ona m.in. wskazania, przeciwwskazania, skutki niepożądane oraz zalecenia i ostrzeżenia związane z użyciem wyrobu.



Opis nie stanowi szczegółowej instrukcji postępowania – o wyborze techniki operacyjnej decyduje lekarz.

**[www.chm.eu](http://www.chm.eu)**

Nr dokumentu            ST/20D  
Data wydania            03.09.2015  
Data przeglądu         P-005-17.04.2024

*Producent zastrzega sobie prawo dokonywania zmian konstrukcyjnych.  
Aktualizowane INSTRUKCJE STOSOWANIA znajdują się na stronie internetowej: [ifu.chm.eu](http://ifu.chm.eu)*

---

I. WSTĘP	5
II. WSKAZANIA I PRZECIWWSKAZANIA DO ENDOPROTEZOPLASTYKI GŁOWY KOŚCI PROMIENIOWEJ	5
II.1. WSKAZANIA	5
II.2. PRZECIWWSKAZANIA	5
III. IMPLANTY	6
IV. INSTRUMENTARIUM	7
V. TECHNIKA OPERACYJNA	10
V.1. DOSTĘP OPERACYJNY DO STAWU RAMIENNO-PROMIENIOWEGO	10
V.2. IMPLANTACJA ENDOPROTEZY	11
V.3. USUWANIE ENDOPROTEZY	15
V.4. REIMPLANTACJA ENDOPROTEZY	16

---



## I. WSTĘP

Głowa kości promieniowej jest istotnym elementem anatomicznym jak również biomechanicznym stawu łokciowego. Wyraźne ograniczenie ruchomości stawu łokciowego stanowi wysoki stopień inwalidztwa dla chorego, zwłaszcza w zawodach wymagających precyzyjnych ruchów.

Często w przypadku wieloodłamowych złamań głowy kości promieniowej stosuje się jej resekcję, jednakże obserwuje się szereg powikłań po takim zabiegu.

Endoproteza głowy kości promieniowej umożliwia leczenie wieloodłamowych złamań głowy kości promieniowej w przypadku, gdy repozycja odłamów i ich stabilna osteosynteza nie są możliwe.

Przedstawiony asortyment endoprotez wykonany jest ze stopu kobaltu (zgodność z ISO 5832), polietylenu UHMWPE (zgodność z ISO 5834), oraz PEEK OPTIMA® Wear Performance (zgodność z ISO 10993-1). Gwarancją wysokiej klasy wykonania implantów jest spełnienie wymogów norm systemu zarządzania jakością oraz wymogów Dyrektywy dotyczącej wyrobów medycznych 93/42/EWG.

Implanty oraz instrumentarium zostały opracowane przy współpracy z profesorem Stanisławem Pomianowskim, Kierownikiem Kliniki Chirurgii Urazowej Narządu Ruchu i Ortopedii CMKP w Otwocku.

Na system leczenia wieloodłamowych złamań głowy kości promieniowej składają się:

- implanty,
- instrumenty oraz narzędzia pomocnicze przy wszczepianiu implantów,
- instrukcja stosowania i technika operacyjna.

Endoproteza głowy kości promieniowej jest implantem bipolarnym, trzpień z głową jest połączony na zasadzie przegubu kulistego, co umożliwia głowie endoprotezy ruchy zarówno rotacyjne jak i odchylenia na boki o kąt  $15^\circ$  w stosunku do osi trzpienia w obu kierunkach. W sumie pełny zakres odchylenia na boki wynosi  $30^\circ$ .

Trzpień endoprotezy ma kołnierz, który opiera się o kikut przyciętej w czasie operacji szyjki kości promieniowej.

Głowa endoprotezy ma zewnętrzną powierzchnię uwypukloną tzw. beczkową do kontaktu z wklęsłą powierzchnią wcięcia promieniowego kości łokciowej.

Od góry natomiast jest wklęsła do kontaktu z wypukłą powierzchnią główki kości ramiennej.



## II. WSKAZANIA I PRZECIWSKAZANIA DO ENDOPROTEZOPLASTYKI GŁOWY KOŚCI PROMIENIOWEJ

### II.1. WSKAZANIA

Wskazaniami do endoprotezoplastyki głowy kości promieniowej w przypadku jej wieloodłamowego złamania (*Typ III wg klasyfikacji Masona*) są następujące uszkodzenia współistniejące:

- zwinięcie stawu łokciowego ze złamaniem głowy kości promieniowej (*Typ IV*),
- uszkodzenie więzadła pobocznego przyśrodkowego,
- uszkodzenie więzadła pobocznego bocznego,
- uszkodzenie typu Monteggia ze złamaniem wyrostka łokciowego i głowy kości promieniowej,
- złamanie większej części wyrostka dziobiastego (*Typ II i III*),
- współistniejące uszkodzenie stawu promieniowo-łokciowego dalszego (*typu Essex-Lopresti*) lub uszkodzenie błony międzykostnej,
- jako kombinacja powyższych – kompleksowe uszkodzenie i niestabilność (*complex injury and instability*).

### II.2. PRZECIWSKAZANIA

Przeciwwskazaniem do wykonania zabiegu implantacji endoprotezy głowy kości promieniowej jest:

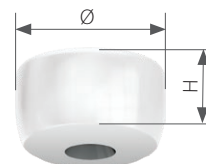
- uszkodzenie chrząstki stawowej główki kości ramiennej,
- zapalenie stawu, nawet jako przewlekłe zapalenie błony maziowej.

### III. IMPLANTY

W skład endoprotezy głowy kości promieniowej wchodzi następujące implanty:

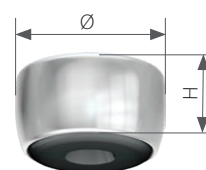
#### Głowa lita endoprotezy głowy kości promieniowej

H [mm]	Nr katalogowy		
	Ø20	Ø22	Ø24
10	7.3696.010	7.3697.010	7.3698.010
12	7.3696.012	7.3697.012	7.3698.012
14	7.3696.014	7.3697.014	7.3698.014



#### Głowa modułarna endoprotezy głowy kości promieniowej

H [mm]	Nr katalogowy		
	Ø20	Ø22	Ø24
10	4.3692.010	4.3693.010	4.3694.010
12	4.3692.012	4.3693.012	4.3694.012
14	4.3692.014	4.3693.014	4.3694.014



#### Trzpień endoprotezy głowy kości promieniowej [4.3690.000]



#### Kątowy trzpień endoprotezy głowy kości promieniowej (rekonstrukcyjny) [4.3691.000]




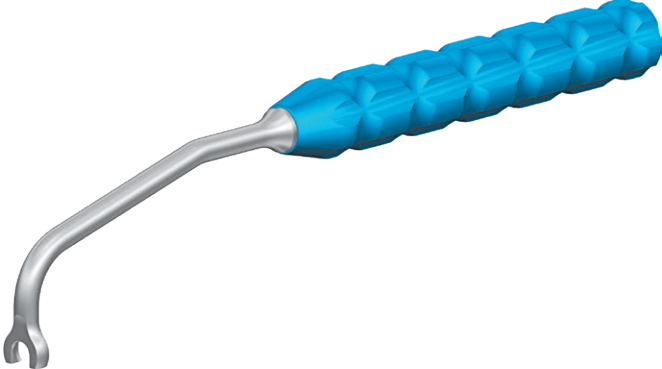







Komponenty endoprotezy głowy kości promieniowej są pakowane w oddzielne opakowania sterylne i składane są podczas zabiegu operacyjnego.

## IV. INSTRUMENTARIUM

Do implantacji endoprotezy głowy kości promieniowej oraz jej usunięcia służy instrumentarium [40.5231.000].

W skład instrumentarium wchodzi następujące narzędzia:

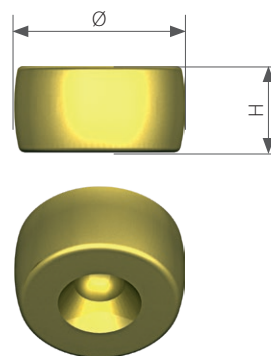
	Nazwa	Nr katalogowy	Szt.
	Raszpla kości promieniowej	40.5232.000	1
	Pilnik wygięty prostokątny	40.5233.000	1
	Dopychacz trzpienia endoprotezy GKP	40.5234.000	1
	Chwytek trzpienia endoprotezy GKP	40.5235.000	1
	Przymiar głowy kości promieniowej	40.5236.000	1

	Nazwa	Nr katalogowy	Szt.
	Przymiar głowy endoprotezy GKP 20 H10	40.5237.010	1
	Przymiar głowy endoprotezy GKP 20 H12	40.5237.012	1
	Przymiar głowy endoprotezy GKP 20 H14	40.5237.014	1
	Przymiar głowy endoprotezy GKP 22 H10	40.5238.010	1
	Przymiar głowy endoprotezy GKP 22 H12	40.5238.012	1
	Przymiar głowy endoprotezy GKP 22 H14	40.5238.014	1
	Przymiar głowy endoprotezy GKP 24 H10	40.5239.010	1
	Przymiar głowy endoprotezy GKP 24 H12	40.5239.012	1
	Przymiar głowy endoprotezy GKP 24 H14	40.5239.014	1
	Podstawka przymiarów głów endoprotez	40.5240.000	1
	Przymiar trzpienia endoprotezy GKP (wyposażenie opcjonalne)	40.5243.000	1
	Prowadnica do resekcji 10	40.5242.010	1
	Prowadnica do resekcji 12	40.5242.012	1
	Prowadnica do resekcji 14	40.5242.014	1




## Przymiar głowy endoprotezy GKP

Ø [mm]	H [mm]	Nr katalogowy
20	10	40.5237.010
20	12	40.5237.012
20	14	40.5237.014
22	10	40.5238.010
22	12	40.5238.012
22	14	40.5238.014
24	10	40.5239.010
24	12	40.5239.012
24	14	40.5239.014



## Prowadnica do resekcji (w przypadku użycia trzpienia [4.3690.000])

Głowa lita endoprotezy głowy kości promieniowej H [mm]	Nr katalogowy
10	40.5242.010
12	40.5242.012
14	40.5242.014

Instrumentarium do endoprotez GKP  
[40.5231.000]

## V. TECHNIKA OPERACYJNA

Technika operacyjna została opracowana przy współpracy z profesorem Stanisławem Pomianowskim, Kierownikiem Kliniki Chirurgii Urazowej Narządu Ruchu i Ortopedii CMKP w Otwocku. O wyborze metody leczenia operacyjnego decydują własne doświadczenia ośrodka leczącego chorego oraz doświadczenia i umiejętności chirurga wykonującego operację.

### V.1. DOSTĘP OPERACYJNY DO STAWU RAMIENNO-PROMIENIOWEGO

Operację należy przeprowadzić w zacisku Esmarcha stosując dojscie operacyjne przednio-boczne. Linia cięcia skórniego prosta 1 cm powyżej nadkłykcia bocznego kości ramiennej i 2cm obwodowo od wyczuwalnej głowy kości promieniowej.

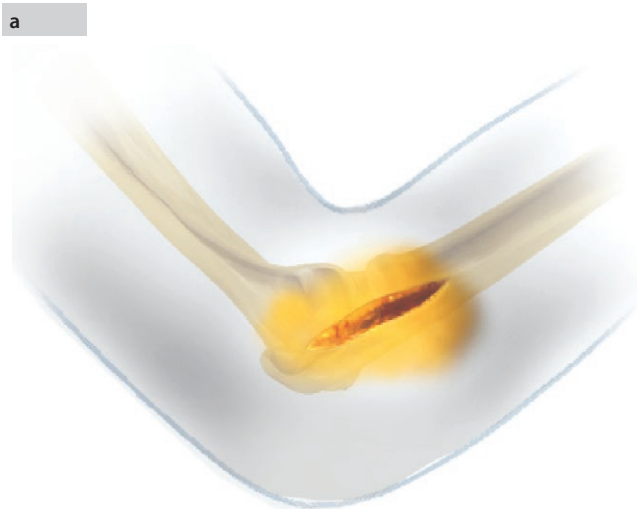
Cięcie długości 8-10cm. Pomocne jest zaznaczenie punktów kostnych: nadkłykcia bocznego kości ramiennej, głowy kości promieniowej, szczytu wyrostka łokciowego. Po nacięciu skóry i tkanki podskórnej odsłonić powięź (rys. a). Po jej przecięciu należy częściowo uwolnić przyczep bliższy mięśnia ramienno-promieniowego na przestrzeni około 2cm a następnie należy dojść do stawu ramienno-promieniowego pomiędzy mięśniami prostownikami nadgarstka długim i krótkim, a przyczepem bliższym mięśnia prostownika palców wspólnego. Podczas wykonywania tego dostępu należy polecić asyście aby przedramię ustawiła w pronacji. Pozwala to na „oddalenie się” z linią cięcia od nerwu międzykostnego tylnego (gałęzi głębokiej nerwu promieniowego) o około 1cm. Torebkę stawową należy przeciąć powyżej kompleksu więzadła pobocznego bocznego nie uszkadzając jego przyczepu, który jest zlokalizowany w centralnym punkcie krzywizny główki kości ramiennej od strony bocznej.

Torebkę stawową należy przeciąć razem z bliższą częścią więzadła obrączkowatego, chyba że jest ono uszkodzone i jego nacięcie jest niepotrzebne. W ten sposób otwieramy staw ramienno-promieniowy od góry powyżej przyczepu bliższego kompleksu więzadła pobocznego bocznego. Następnie należy uwidocznić boczno-górną część główki kości ramiennej i głowy kości promieniowej. Biorąc pod uwagę, że głowa kości promieniowej jest połamana, często nie jest ona bezpośrednio widoczna w polu operacyjnym, dlatego lepszym punktem orientacyjnym jest główka kości ramiennej. Od strony stawu włożyć podważkę Langenbecka po przedniej powierzchni nasady dalszej kości ramiennej odsłaniając w ten sposób staw od wewnątrz.

Następnie za pozostałą część głowy kości promieniowej włożyć drugą podważkę Langenbecka.

Jeżeli fragmenty głowy są przemieszczone należy je odnaleźć i usunąć. Pronując przedramię naciąć dalszą część więzadła obrączkowatego odsłaniając szyjkę kości promieniowej od strony bocznej.

Zsuwając delikatnie tkanki raspatoem z bocznej i przedniej powierzchni szyjki zakładamy za nią podważkę Langenbecka. Należy usunąć wszystkie pozostałe fragmenty głowy kości promieniowej.



## V.2. IMPLANTACJA ENDOPROTEZY

### 1 Pomiar średnicy głowy kości promieniowej

Fragmenty głowy kości promieniowej złożyć w jedną całość używając przymiaru głowy kości promieniowej **[40.5236.000]** dopasowując średnicę głowy do otworu w przymiarze. Powyższą czynność wykonać na stole operacyjnym.

Na podstawie zmierzonej średnicy głowy kości promieniowej dobrać odpowiednią średnicę głowy endoprotezy.



1



### 2 Resekcja kikuta kości promieniowej

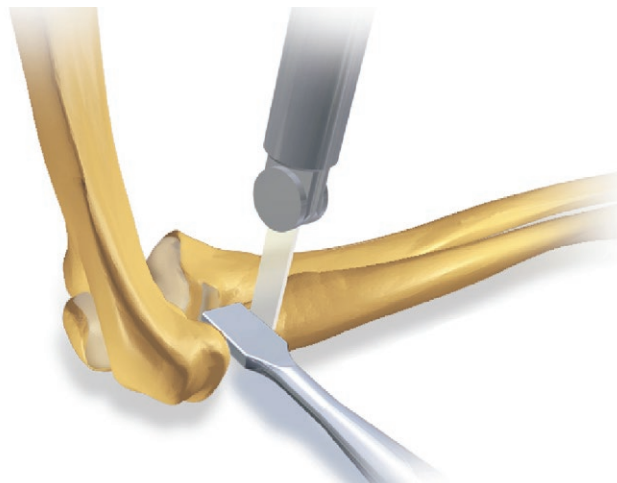
Dokładnie wypłukać staw solą fizjologiczną. Prowadnicą do resekcji zmierzyć odległość od kikuta przyciętej szyjki kości promieniowej do główki kości ramiennej lub kikuta przyciętej szyjki kości promieniowej do bliższego brzegu wcięcia promieniowego kości łokciowej (w przypadku użycia trzpienia **[4.3690.000]**):

- prowadnica o nr kat. **[40.5242.010]** odpowiada głowom endoprotez 10mm: **[7.3696.010], [7.3697.010], [7.3698.010], [4.3692.010], [4.3693.010], [4.3694.010]**.
- prowadnica o nr kat. **[40.5242.012]** odpowiada głowom endoprotez 12mm: **[7.3696.012], [7.3697.012], [7.3698.012], [4.3692.012], [4.3693.012], [4.3694.012]**.
- prowadnica o nr kat. **[40.5242.014]** odpowiada głowom endoprotez 14mm: **[7.3696.014], [7.3697.014], [7.3698.014], [4.3692.014], [4.3693.014], [4.3694.014]**.

Przyciąć kikut o taką wartość, która będzie dopasowana do najbliższego rozmiaru (wysokości) głowy kości promieniowej.



2



### 2a Określenie rozmiaru głowy endoprotezy

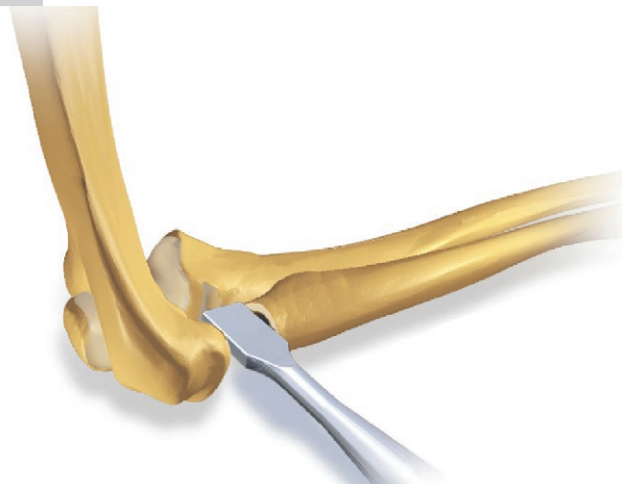
Zmierzyć ponownie wspomnianą odległość. Na podstawie zmierzonej odległości, jak również pomiaru średnicy usuniętej głowy kości promieniowej, dobrać odpowiedni rozmiar głowy endoprotezy.

### 2b Złamania rozszerzone – trzpień kątowy (rekonstrukcyjny)

Przy złamaniach głowy rozszerzonych o złamania szyjki kości promieniowej stosuje się trzpień kątowy [4.3691.000], którego konstrukcja pozwala na odtworzenie anatomicznego odchylenia szyjki od głównej osi kości.

W takim przypadku resekować szyjkę tuż nad guzowatością kości promieniowej. Na podstawie wykonanego pomiaru usuniętej głowy kości promieniowej oraz dostępnych przmiarów, dobrać odpowiedni rozmiar głowy endoprotezy.

2a



### 3 Przygotowanie kanału szpikowego

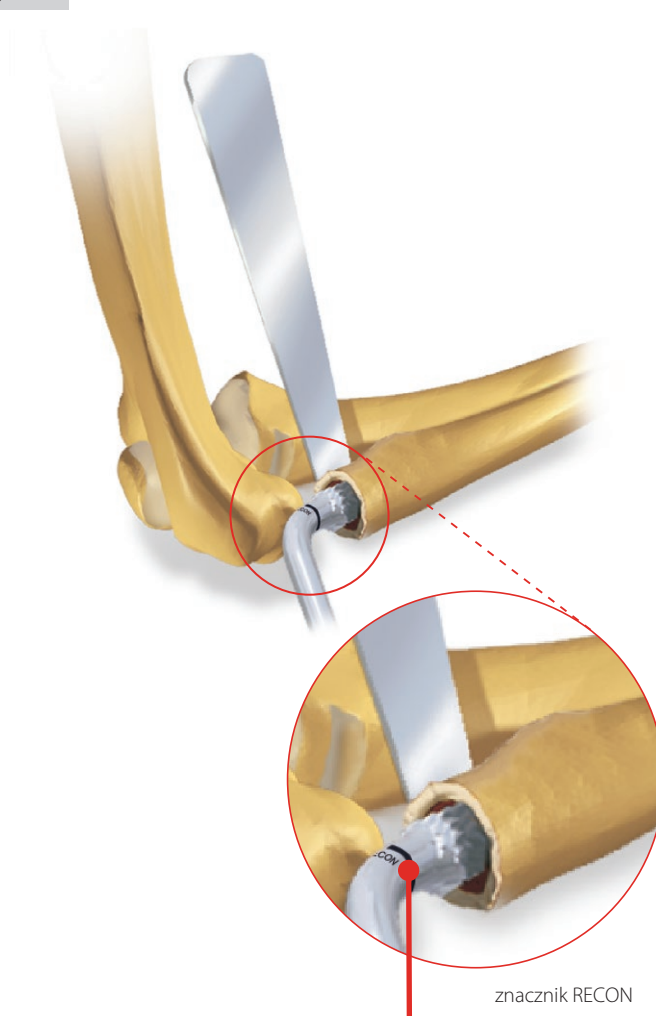
Zakładając podważkę za szyjkę kości promieniowej zidentyfikować kanał szpikowy przy pomocy „frima” lub cienkiego dłuta Wolszczana.

Następnie wiertłem, łyżeczką a na końcu raszplą [40.5232.000] przygotować kanał do implantacji trzpienia endoprotezy. Kanał ten powinien być szerszy o 0,5mm z każdej strony trzpienia i dłuższy od niego przynajmniej o 5mm.


Kanał szpikowy zatkać blokiem kostnym wyciętym z części gąbczastej usuniętej głowy kości promieniowej.

Kanał dokładnie wypłukać solą fizjologiczną.

3



W przypadku stosowania trzpienia kąтового, przy preparacji kanału szpikowego, należy zagłębić raszplę [40.5232.000] do znacznika opisanego RECON. Przy stosowaniu trzpienia standardowego raszplę zagłębiać do zakończenia części ostrzowej.



40.5232.000

znacznik RECON

#### 4 Przygotowanie powierzchni czołowej

Powierznię czołową kikuta wyrównać przy pomocy pilnika [40.5233.000].



40.5233.000

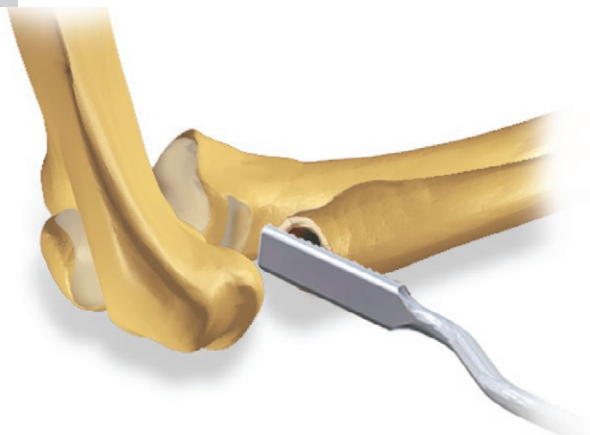


Przy stosowaniu trzpienia kąтового [4.3691.000] należy pominąć etapy 5a i 5b, ponieważ bezkołnierzowa konstrukcja trzpienia nie pozwala na ich przeprowadzenie.

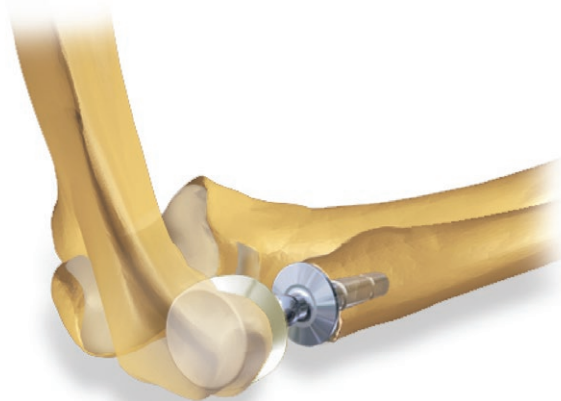
#### 5a Próbna implantacja

Umieścić w kanale szpikowym sam trzpień [4.3690.000] lub przymiar trzpienia [40.5243.000] a dopiero później osadzić na nim odpowiedni przymiar głowy endoprotezy. Średnicę przymiaru oraz jego wysokość dobrać na podstawie zmierzonej średnicy głowy kości promieniowej (*patrz etap 1*) oraz na podstawie pomiaru odległości pomiędzy przyciętym kikutem szyjki kości promieniowej, a główką kości ramiennej lub bliższym brzegiem wcięcia promieniowego kości łokciowej (*patrz etap 2*).

4



5a

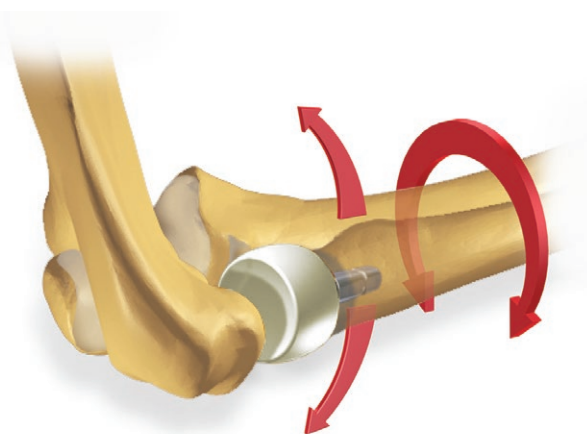


### 5b Ocena stabilności stawu łokciowego

Kołnierz trzpienia (*lub jego przymiaru*) powinien idealnie opierać się na kikucie przyciętej szyjki.

Sprawdzić stabilność stawu oraz czy przymiar głowy endoprotezy centruje dobrze na główkę kości ramiennej, skontrolować zakres ruchów stawu łokciowego: zgięcie, wyprost oraz ruchy rotacyjne.

5b

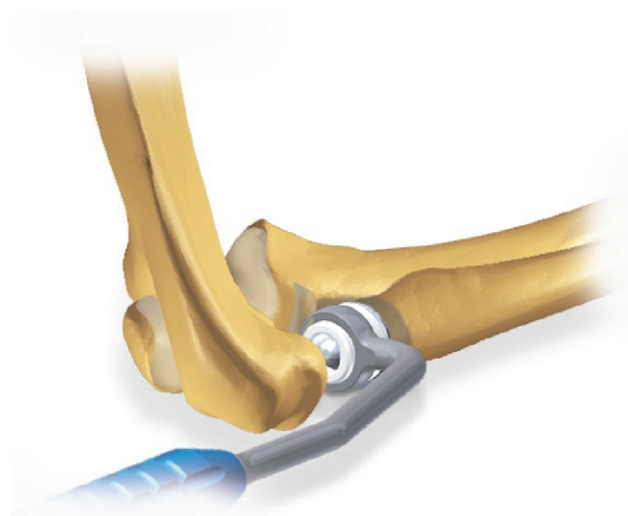


### 6 Implantacja finalnych komponentów endoprotezy

Dokładnie wypłukać staw, a następnie zaimplantować trzpień [4.3690.000] dociskając go przy użyciu dopychacza [40.5234.000] do kikuta przyciętej szyjki kości promieniowej do momentu związania cementu kostnego.

Następnie na zaimplantowany trzpień nałożyć głowę endoprotezy o odpowiednim rozmiarze. W tym celu należy nieco „wystawić” do boku kość promieniową. Ze względu na stosunkowo krótką część śródspikową trzpienia endoprotezy (*ułatwiona implantacja*), możliwe jest to bez konieczności uwalniania przyczepu bliższego kompleksu więzadła pobocznego bocznego. Pozwala na to bipolarna konstrukcja endoprotezy.

6

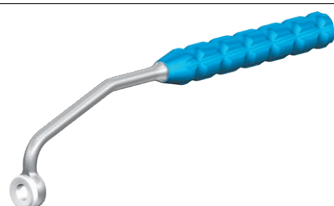


Podczas implantacji trzpienia kątowego [4.3691.000] należy ustawić trzpień zgodnie z anatomicznym odchyleniem szyjki kości promieniowej tj.:

- przedramię ustawić w rotacji pośredniej ( $0^\circ$ ), odwiedziony kciuk chorego skierowany jest wówczas do przodu,
- trzpień rekonstrukcyjny implantować tak, aby zakrzywiony koniec bliższy trzpienia był zwrócony w kierunku wskazywanym przez kciuk chorego (*przy zachowaniu rotacji pośredniej przedramienia*).



Następnie lekko docisnąć trzpień do momentu związania cementu kostnego. Ze względu na bezkołnierzową budowę cementu rekonstrukcyjny zagłębić w płaszczu cementowym do widocznego ogranicznika.



40.5234.000

### 7 Etap końcowy

Wypłukać staw oraz założyć dren Redona.

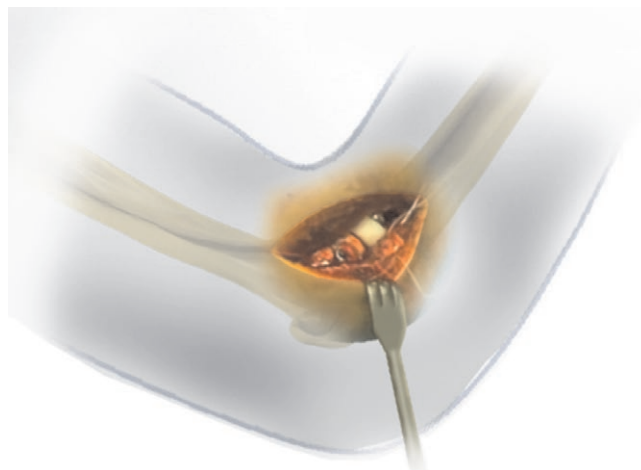
Polecane jest założenie 2 szwów materacowych na uprzednio uwolniony częściowo przyczep bliższy mięśnia ramienno-promieniowego.

Następnie założyć 2 lub 3 szwy na więzadło obrączkowate. Jeżeli więzadło jest znacznie uszkodzone należy zszyć torebkę stawową starając się „zamknąć” staw. Szwę na powięź, tkankę podskórną i skórę kończą zabieg operacyjny.

Założyć opatrunek sterylny typu „kokon” z grubą warstwą waty i bandażem elastycznym. Nie ma potrzeby stosowania opatrunku gipsowego.

Kończynę ułożyć w pozycji przeciwobrękowej a po zabiegu sprawdzić czucie, ukrwienie oraz ruchy palców.

7



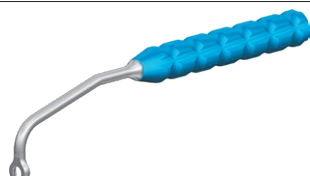
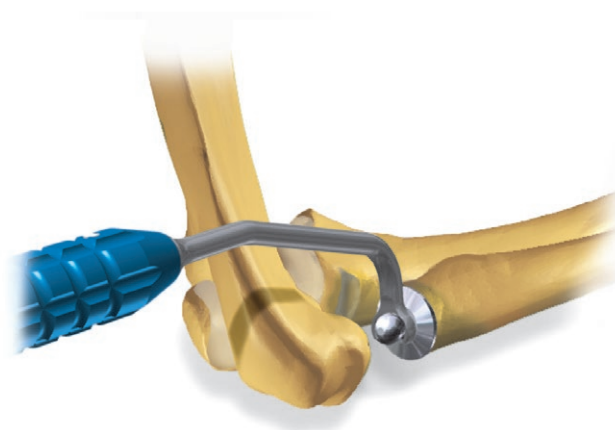
### V.3. USUWANIE ENDOPROTEZY

8 W przypadku wystąpienia infekcji tkanek okołowszczepowych zaleca się usunąć implant bez wykonywania reimplantacji.

Po dojściu do stawu ramienno-promieniowego należy usunąć głowę endoprotezy, a następnie usunąć trzpień używając chwytaka trzpienia endoprotezy GKP [40.5235.000]. Narzędzie służy do chwycenia i ciągnięcia z niewielką siłą jednocześnie delikatnie uderzając młotkiem w zagiętą część chwytaka. Jednocześnie przy pomocy cienkiego dłutka należy usuwać cement kostny z miejsca pomiędzy kołnierzem, a kikutem szyjki kości promieniowej (o wyborze narzędzia decyduje lekarz przeprowadzający zabieg).

Należy zwrócić szczególną uwagę, aby nie uszkodzić kości promieniowej oraz innych struktur stawu łokciowego. Po usunięciu trzpienia endoprotezy z kanału szpikowego kości promieniowej należy usunąć całkowicie cement kostny przy użyciu odpowiedniego haka i dłuta (o wyborze narzędzia decyduje lekarz przeprowadzający zabieg).

8



40.5235.000

#### V.4. REIMPLANTACJA ENDOPROTEZY

W przypadku:

- uszkodzenia głowy i/lub trzpienia implantu,
- aseptycznego obłuzowania endoprotezy i/lub rozłączania się jej komponentów,

dopuszcza się reimplantację wszystkich elementów endoprotezy (*trzpienia wraz z głową endoprotezy*).

#### Wskazania do reimplantacji:

- niestabilność stawu (*głównie walgizacyjna*),
- podwichnięcie w stawie promieniowo-łokciowym dalszym (*DRUJ*),
- koślawość nadmierna stawu łokciowego wynikająca z braku głowy kości promieniowej (*w przypadku wcześniejszego usunięcia endoprotezy bądź też resekcji*).



Przeciwwskazania do reimplantacji zawarte są w Instrukcji Stosowania Endoprotezy Głowy Kości Promieniowej – punkt PRZECIWWSKAZANIA.

Zaimplantowana endoproteza głowy kości promieniowej, która przebywa w organizmie przez okres od 3 do 6 miesięcy, umożliwia prawidłowe gojenie się uszkodzonych tkanek (*endoproteza działa na zasadzie spacer'a*). Po tym okresie, w przypadku konieczności usunięcia endoprotezy, jest niewielkie ryzyko wystąpienia takich powikłań jak niestabilność czy koślawość stawu łokciowego i/lub podwichnięcie w stawie promieniowo-łokciowym dalszym.

Jeżeli staw pomimo braku głowy kości promieniowej:

- jest niebolesny,
- osiąga funkcjonalny zakres ruchów,
- jest stabilny,
- przedstawia brak wyraźnego zaburzenia osi i nie występują dolegliwości związane z nadgarstkiem,

wówczas nie ma bezpośrednich wskazań do re-endoprotezoplastyki głowy kości promieniowej.





**ChM sp. z o.o.**

Lewickie 3b  
16-061 Juchnowiec Kościelny  
Polska

tel. +48 85 86 86 100

fax +48 85 86 86 101

chm@chm.eu

www.chm.eu



CE 0197